

# てんかんの手術治療

国立精神・神経医療研究センター病院

脳神経外科・てんかん診療部

飯島圭哉

2022年12月17日 NCNPてんかんセンター 市民公開講座

# 「てんかん」とは？

- 「てんかん発作」を繰り返す起こす状態

# 「てんかん発作」とは？

- 過剰に同期的な脳の神経細胞の活動に起因する一過性の症候

国際抗てんかん連盟 2005

「てんかん」という独立した病気があるわけではない

# てんかんの分類：大きく2つに分類

- **全般てんかん**：脳全体が異常で発作の原因になる
- **焦点てんかん**：脳の一部分だけが異常で発作の原因になる  
(旧：部分てんかん)

てんかんを起こす病気はたくさんあるが、大きく上記の2つに分ける

# てんかんを起こす病気

- **先天性（生まれつき）の遺伝子異常**  
→多くは全般てんかん
- **後天性（生まれた後に出来た）の脳の病気あるいは外傷**  
→多くは焦点てんかん

**MRI 検査・脳波検査・遺伝子検査等で診断**

# てんかんの治療

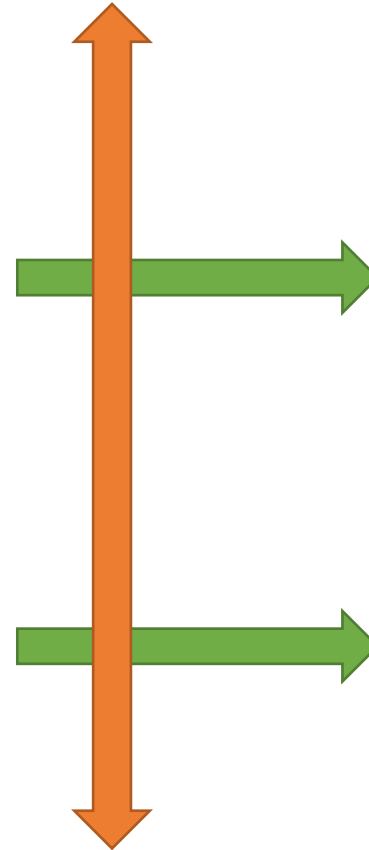
- 薬物治療（抗てんかん薬 / 免疫抑制剤など）
- 食事療法（ケトン食など）
- 外科治療（手術）

# 30%の患者は薬を飲んででも発作が残る

次の薬剤で発作消失に至る見込み		
1剤目	45.7%	820 / 1795
2剤目	28.0%	208 / 742
3剤目	23.6%	78 / 330
4剤目	15.0%	21 / 140
5剤目	14.1%	10 / 71
6剤目	14.0%	6 / 43
7剤目	6.67%	1 / 15
8剤目	0%	0 / 9
9剤目	0%	0 / 5
10剤目	0%	0 / 2
11剤目	0%	0 / 1

十分な薬物治療

30%は薬剤抵抗性てんかん



## 外科治療① (外科治療に相応しいてんかん)

- 内側側頭葉てんかん (海馬硬化症)
- 腫瘍関連てんかん
- 画像的に明らかな局所の限局性皮質異形成
- 海綿状血管腫 など

## 外科治療②

難しいてんかんに対する外科治療  
 緩和的外科治療  
 脳梁離断術  
 迷走神経刺激療法 (VNS)

そもそも外科治療が困難(多い)

# 2種類の薬が効かない→外科治療を検討



CQ 9-4

外科治療検討のタイミングはどのように決めるか

- 適切に選択された**2種類以上の抗てんかん薬**を単独あるいは併用療法が行われても、**発作が継続した一定期間抑制されない**てんかんを薬剤抵抗性てんかんと分類し、外科治療適応を検討する。継続した一定期間とは、1年以上（もしくは治療前の発作間隔の3倍以上の期間）とされている。小児ではさらに早期の手術が考慮されるべきである。

CQ 9-5

小児の薬剤抵抗性てんかんにおいても外科治療は有効か

- 小児の薬剤抵抗性てんかんに対する外科治療の有効性を支持するハイグレードエビデンスは存在しないが、広く行われており、国際的に専門家によって推奨されている。小児のてんかん症候群は多様であり、コントロール不良のてんかん発作は認知的および行動的発達に悪影響を及ぼすおそれがあるので、専門施設において適切なタイミングで術前評価を行う。

# てんかんの外科治療の分類

## 根治手術

### てんかん原性領域の切除

- 海馬切除術／側頭葉切除術
- 病巣切除術
- 半球離断 など

発作の消失を目指す

**焦点てんかん**

## 緩和手術

### 脳梁離断術

### 迷走神経刺激療法

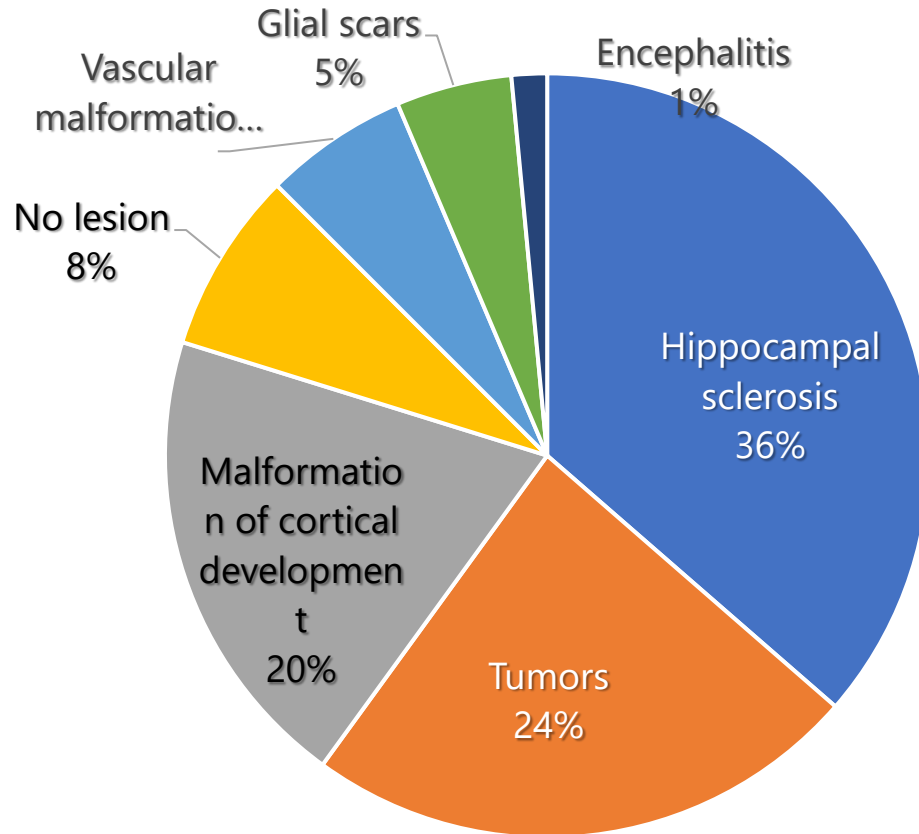
発作の軽減を目指す

**多くは全般てんかん**



# てんかんの根治手術の対象となる病気

(全年齢層)



1. 海馬硬化症
2. 腫瘍
3. 皮質形成障害

てんかん外科の病理学的所見  
(n = 9523, European Epilepsy Brain Bankより)

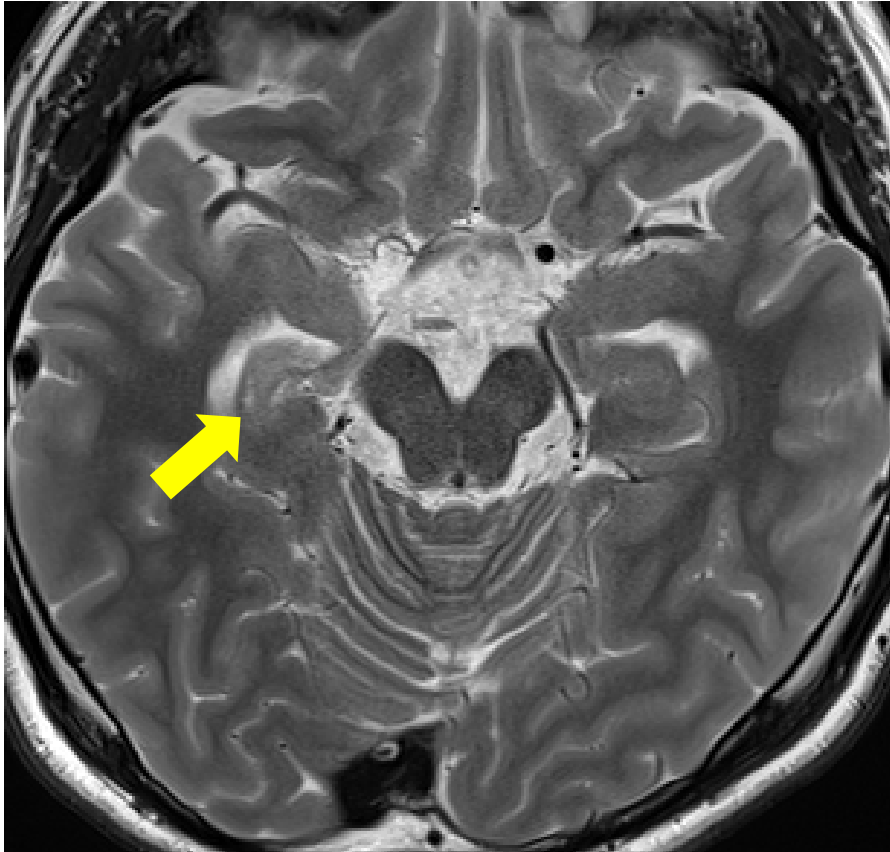
Blumcke I, et al: N Engl J Med 377:1648-1656, 2017

病因	平均手術時年齢	術後2年目の発作消失率
海馬硬化症	35	71.5%
てんかん原性腫瘍 (LEAT)	21	77.5%
FCD type II	14	64.9%
血管奇形	33	74%
FCD type I Mild MCD	16	50%
瘢痕	18	59.4%
脳炎	13	59.7%

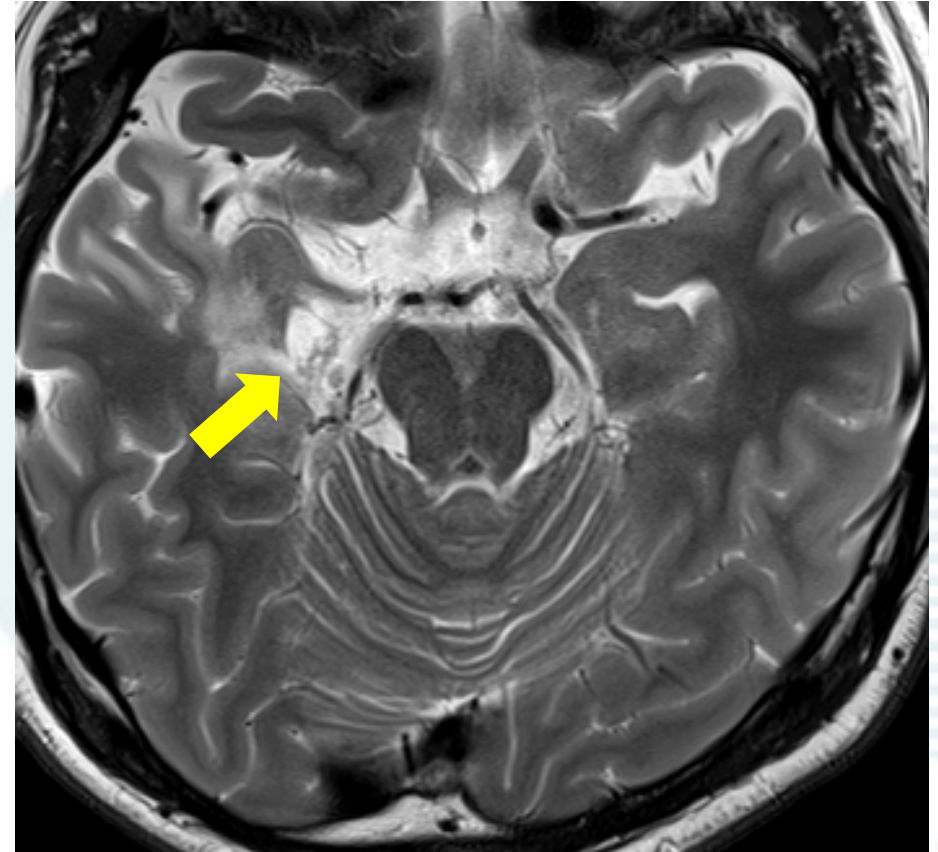
Lamberink HJ, Otte WM, Blümcke I, et al.  
*The Lancet Neurology* 2020;19:748-757.

# 海馬硬化症の手術

・術前

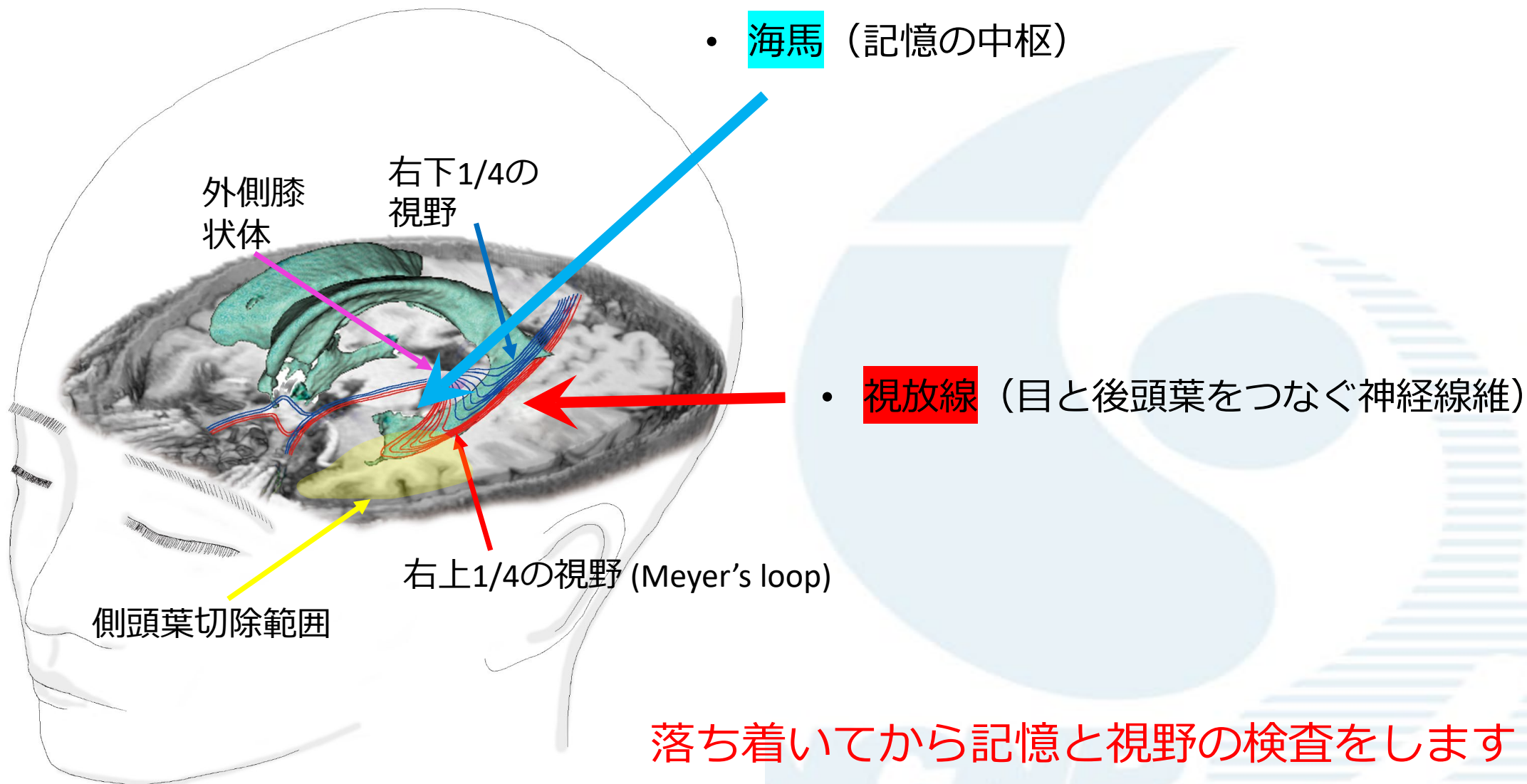


・術後



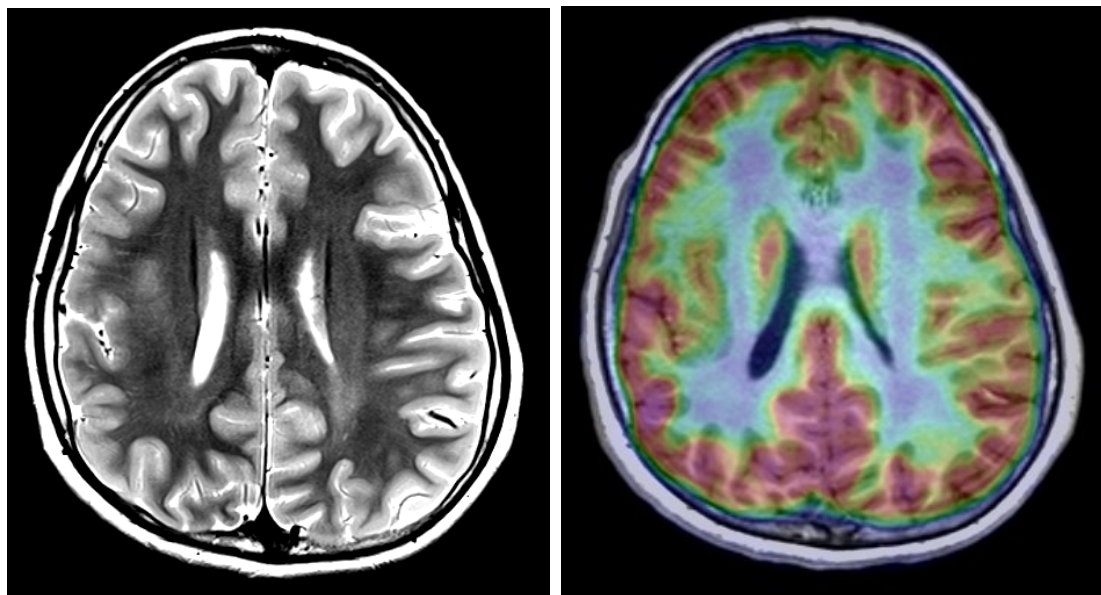
# 側頭葉の手術

- てんかんの手術は側頭葉が多い

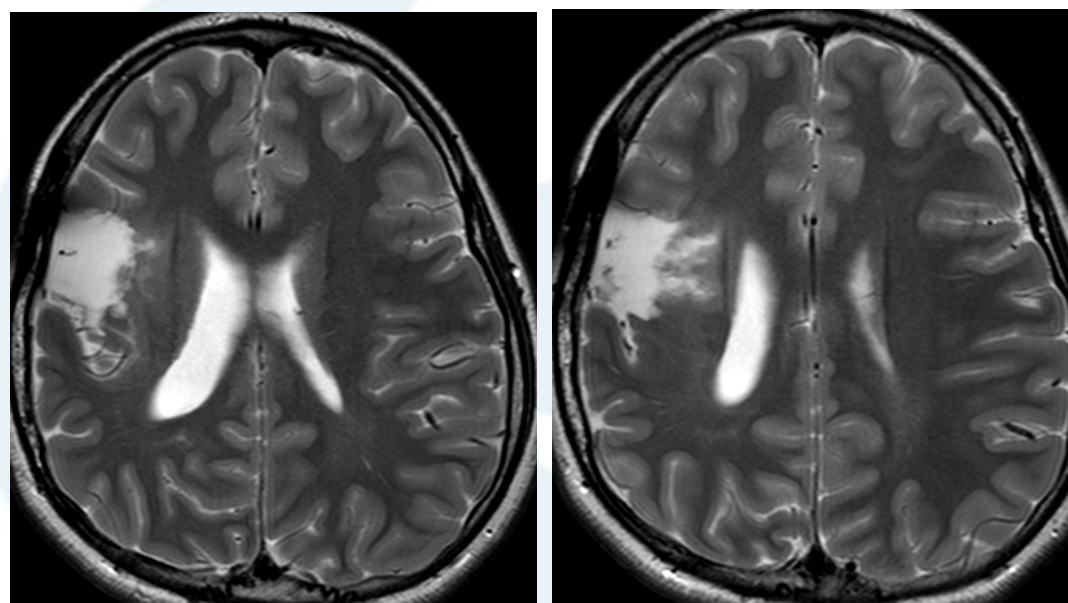


# 脳の皮質形成異常の手術

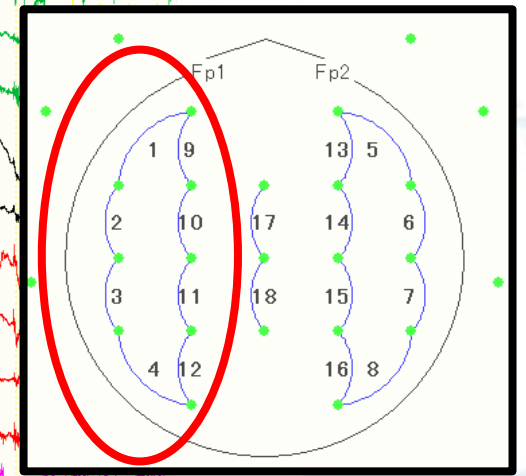
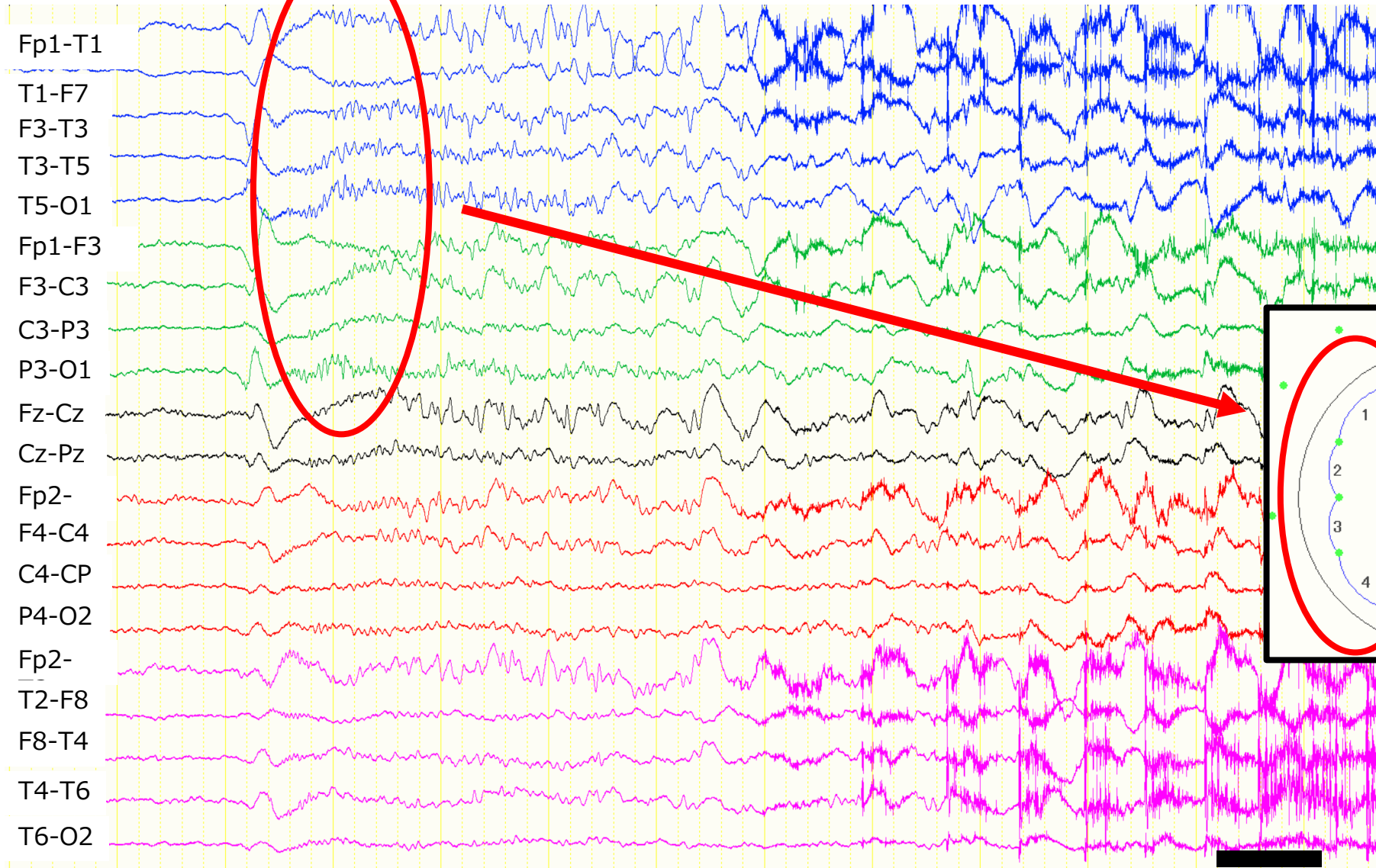
## ・術前



## ・術後

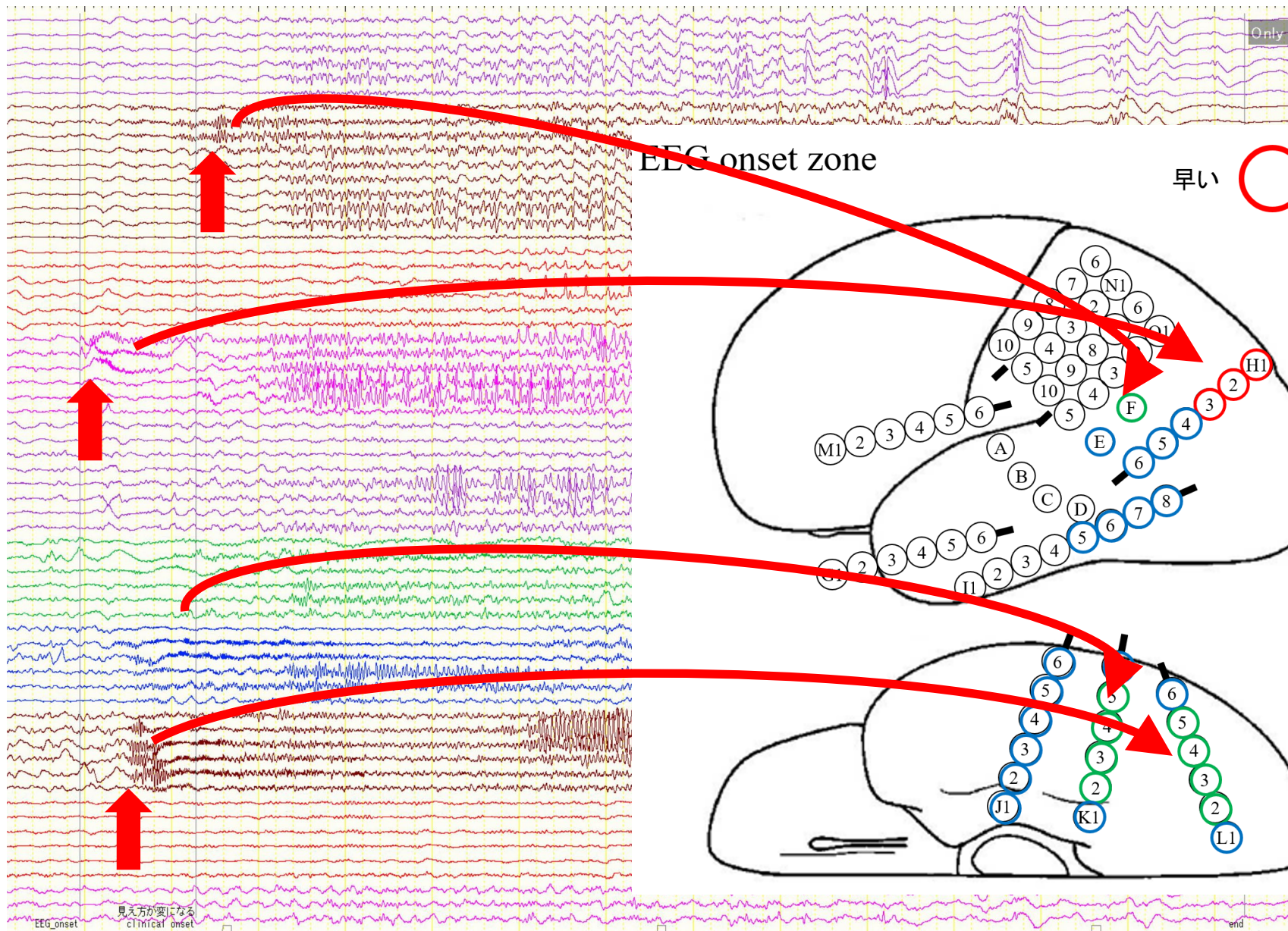


# 通常の脳波 (発作の時)



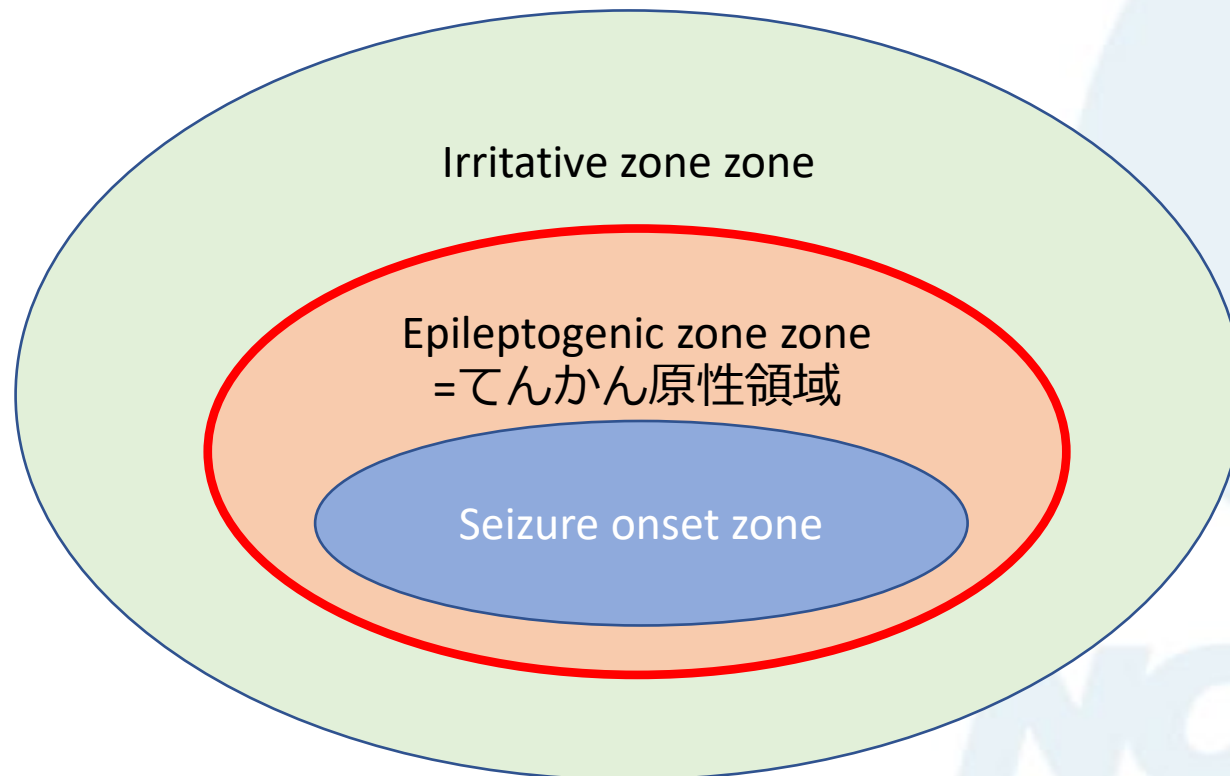
1 sec

# 発作時の頭蓋内脳波 (拡大)



# 切除範囲の決定因子

- 発作時律動波がいち早く出現する部位 (seizure onset zone)
- 発作間欠期棘波が他よりも際立って多く出現する部位 (irritative zone)
- 発作消失のために切除すべき必要十分な領域 (epileptogenic zone : てんかん原性領域)

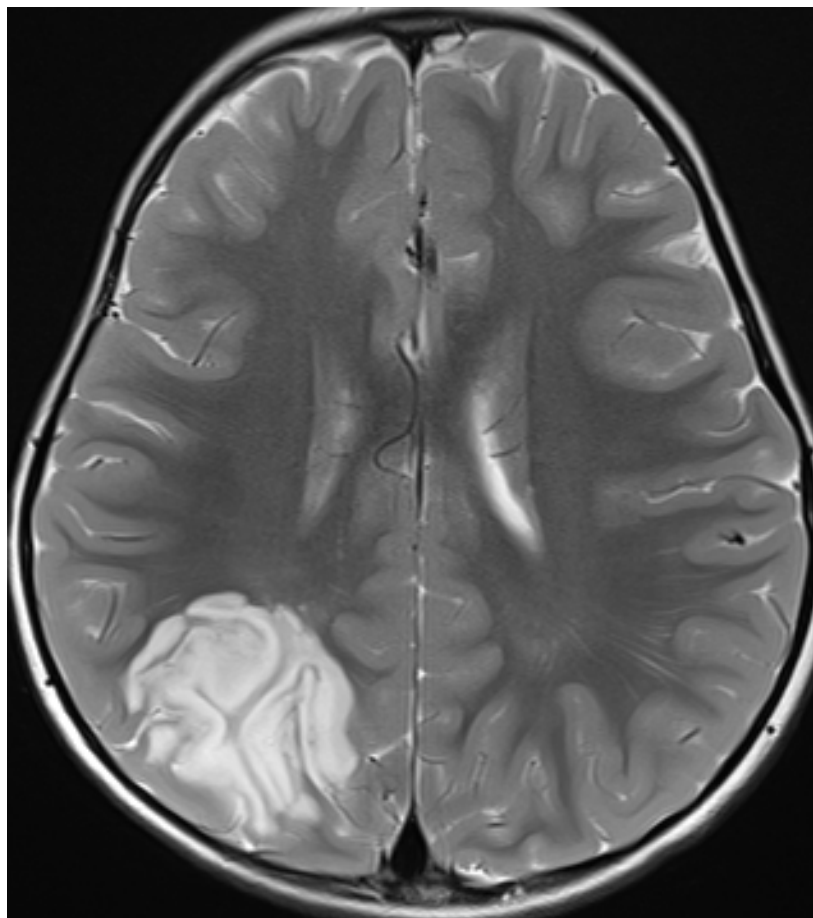


その他、下記の解析を行うことがある

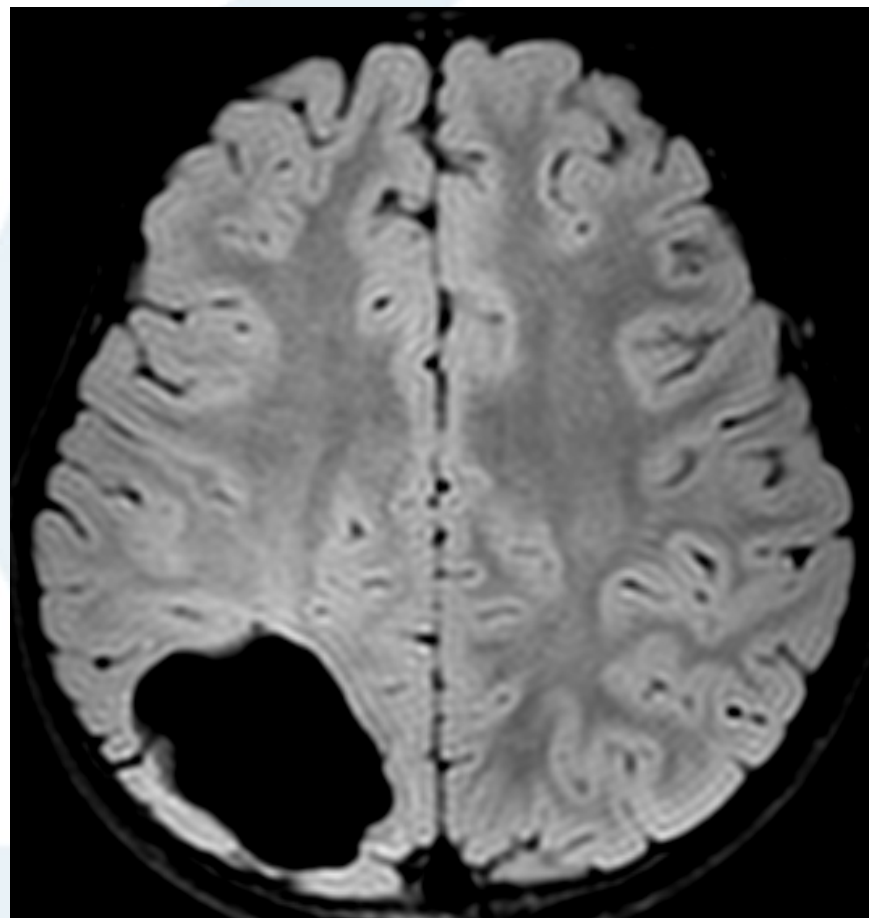
- HFO
- DC shift
- Phase amplitude coupling
- Modulation index
- Entropy
- CCEP

# 低悪性度てんかん原性腫瘍の手術

・ 術前



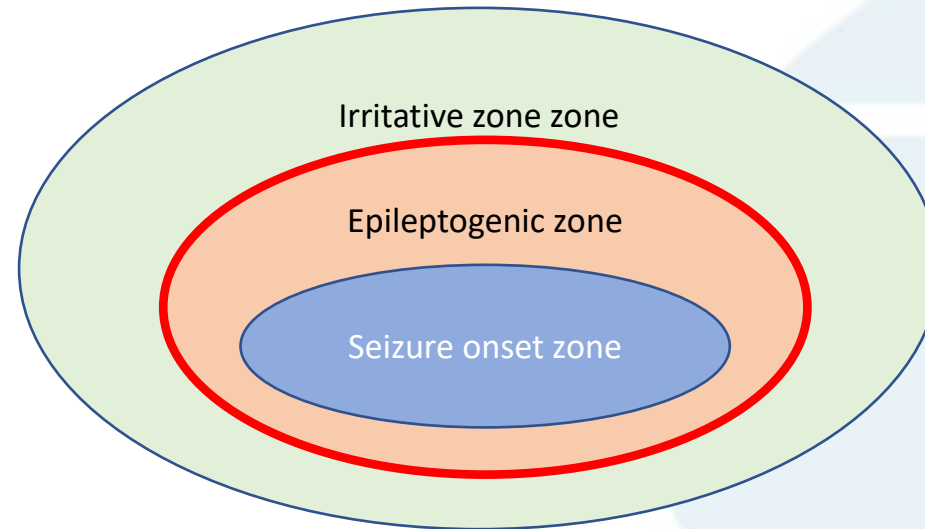
・ 術後



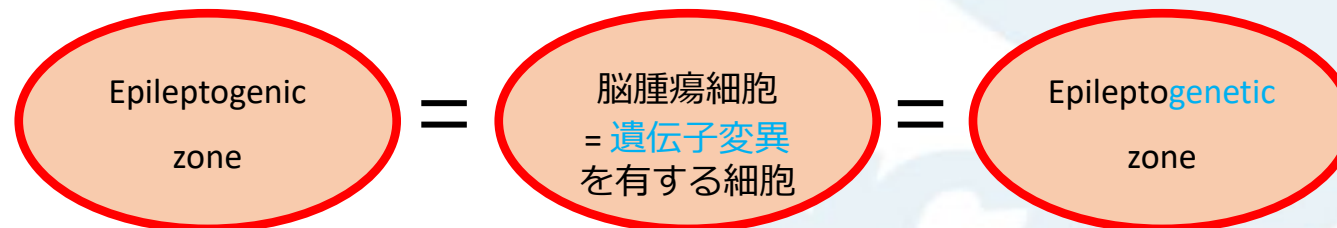


# てんかんの手術で切除範囲を決定するプロセス

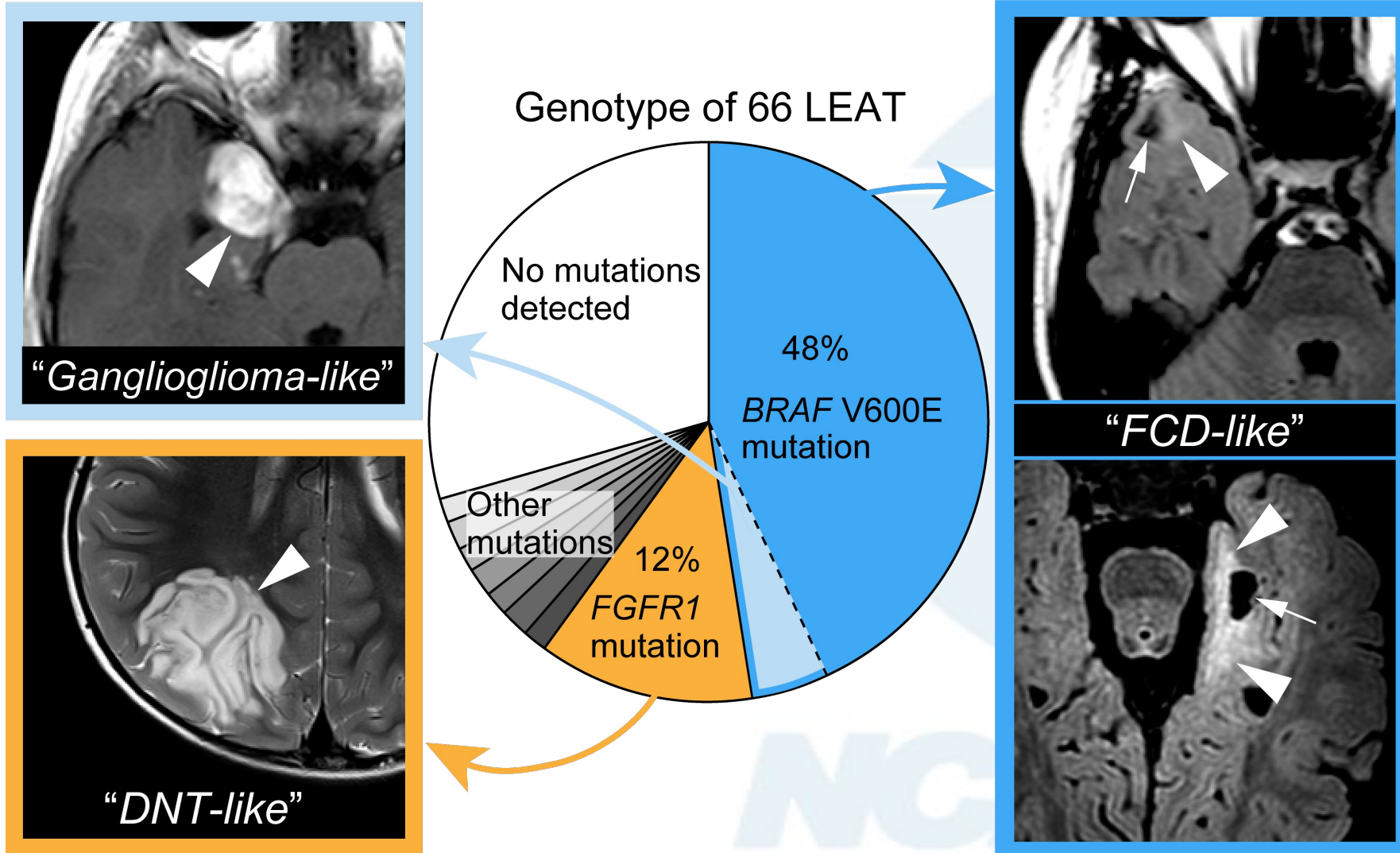
- 発作時律動波がいち早く出現する部位 (seizure onset zone)
- 発作間欠期棘波が他よりも際立って多く出現する部位 (irritative zone)
- 発作消失のために切除すべき必要十分な領域 (epileptogenic zone)



## 低悪性度てんかん原性腫瘍の場合



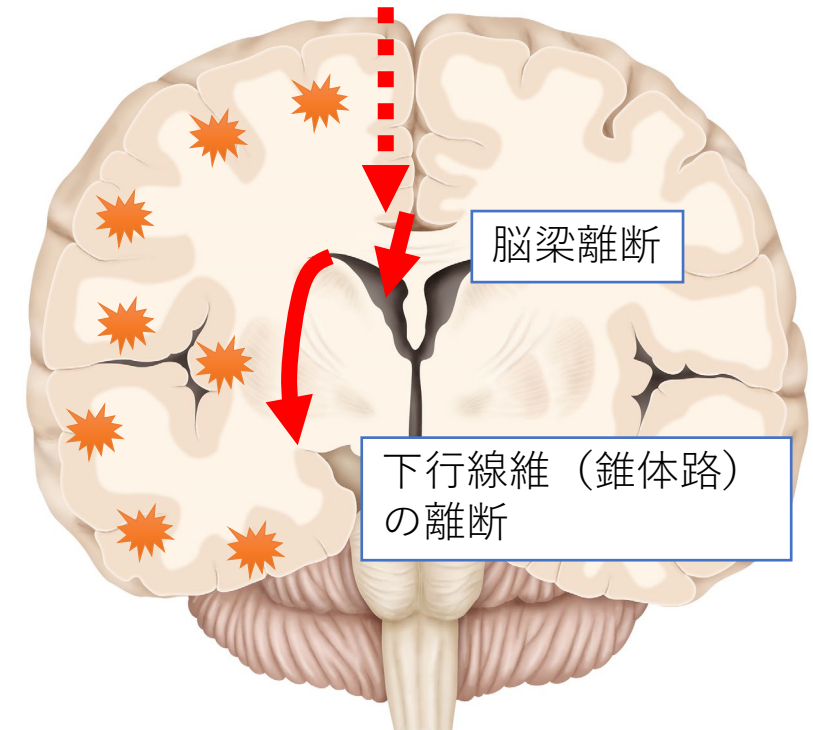
# 低悪性度てんかん原性腫瘍の遺伝子解析



# 片側巨脳症に対する大脳半球離断術

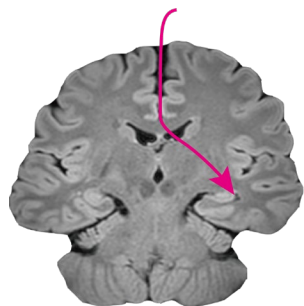
## 適応

- 一側大脳半球の全てがてんかん原性病変
  - 片側巨脳症 皮質形成異常
  - 周産期・新生児期の虚血性瘢痕
  - Sturge-Weber症候群
  - Rasmussen脳症
  - 重症頭部外傷後の瘢痕  
など
- 対象となる大脳半球の機能低下が既にある, あるいは将来的に予想される
  - 片麻痺
  - 半盲
  - 失語 (言語優位半球の場合)



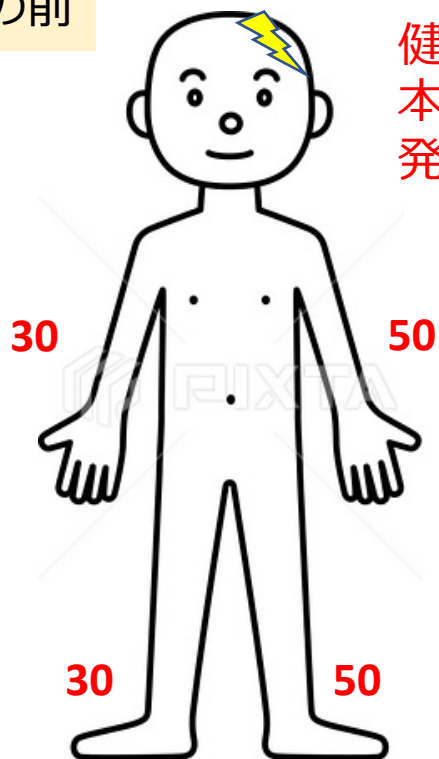
# 大脳半球離断術

- 片側巨脳症という病気で行われることが多い



- 離断した脳が支配する**反対側の手足に麻痺が生じる**
- リハビリテーションが必要

手術の前

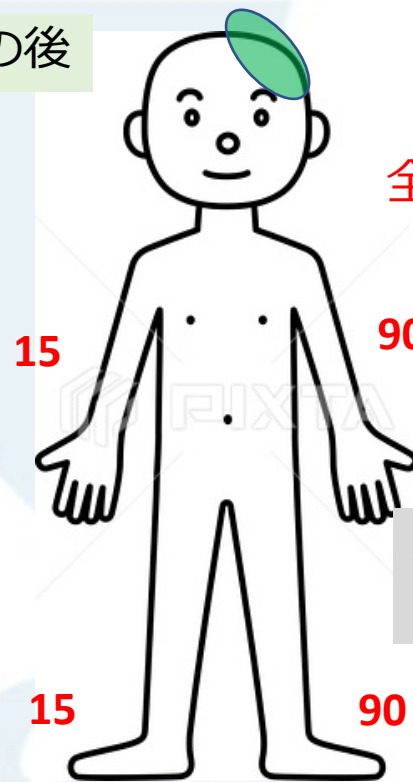


健側が  
本来のポテンシャルを  
発揮できていない

麻痺は無いが  
発作が多くて左半身も  
フルでは使えていない

Total: 160

手術の後



全体的な運動指数は改善する

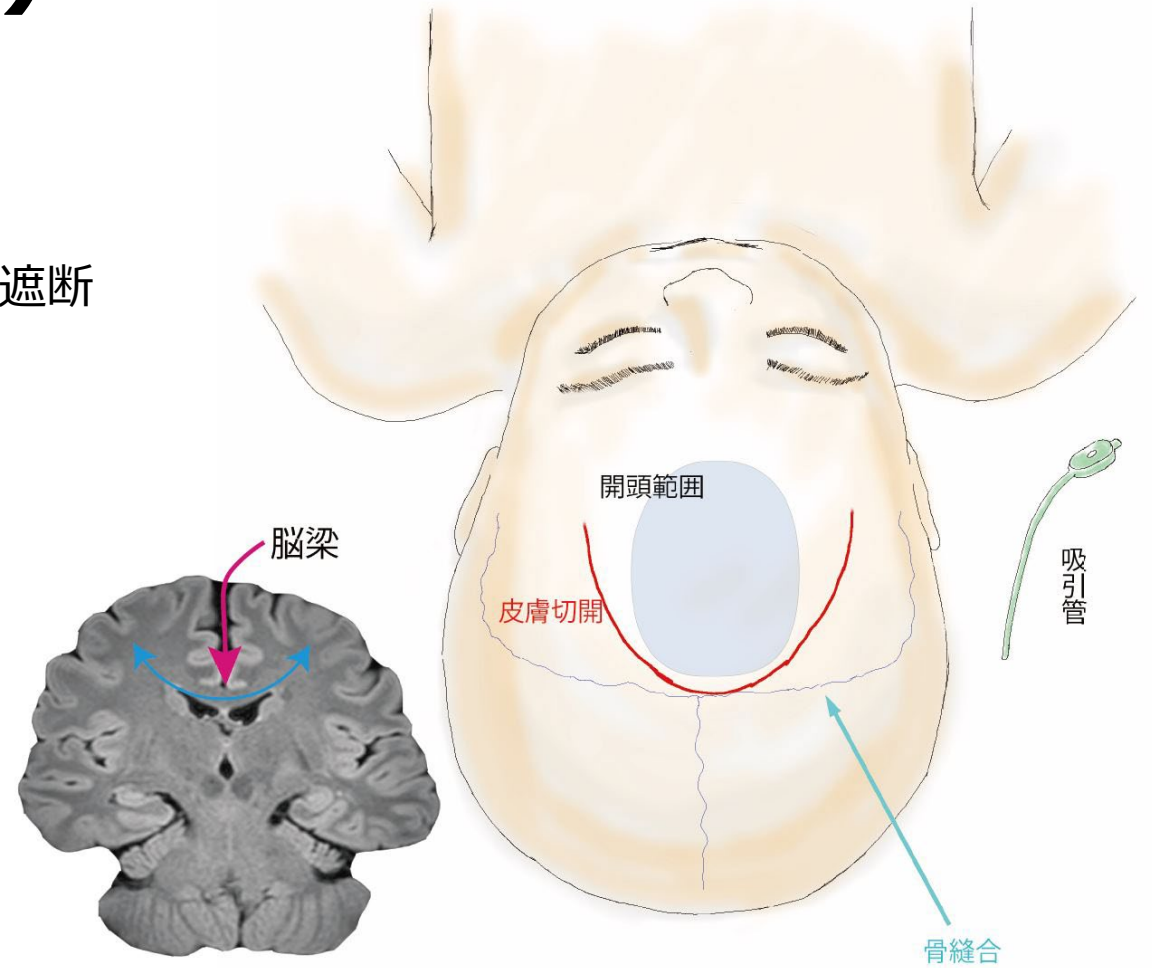
右半身は麻痺するが  
左はフルで使えるようになる

Total: 210

# 脳梁離断術（緩和外科）

- 発作の軽減によるQOL向上・発達改善を目指す
- 脳梁を介した左右のてんかん発作の伝播・増幅回路を遮断
- “発作症状”に対する手術
  - 転倒発作(Drop attacks)
  - 強直発作, 脱力発作
- 発達障害を伴う小児の“全般”てんかん

	有意な発作減少を得る患者	一過性の離断症状
全離断	88.2%	12.5%
部分離断	58.6%	0%



Graham D, et al. Corpus callosotomy outcomes in pediatric patients: A systematic review. *Epilepsia*. 57(7):1053-68, 2016.

# 脳梁離断症状

- 10歳以上では強く出現
- 2歳以下ではほとんど出ない

## 急性期離断症状

手術後1～2週間：自発性低下、体のバランスの悪化

## 慢性期離断症状

手術後 2週間～：

- 左手（非利き手）の巧緻運動障害
- 右手と左手の連動の障害
- 食欲低下、食の好みの変化、体重減少

リハビリテーションが必要となり退院までの期間が延長する

# 退院後の過ごし方

## 成人

- 職場復帰に向けて少しずつ体を慣らしていく
- 診断書や意見書を発行

## 小児・学生

- 学校での授業や体育等の活動に対して、初期は制限を行う場合がある  
ダンスは？ 跳び箱は？ プールは？ リレーは？

学校の方で決まった書式の指示書があるケースが多い

- 小児神経科の医師と連携して診断書や意見書を発行することがある

小児の患者さん退院後の学校生活の制限について  
脳神経外科と小児神経科で相談しながらサポートを検討しています

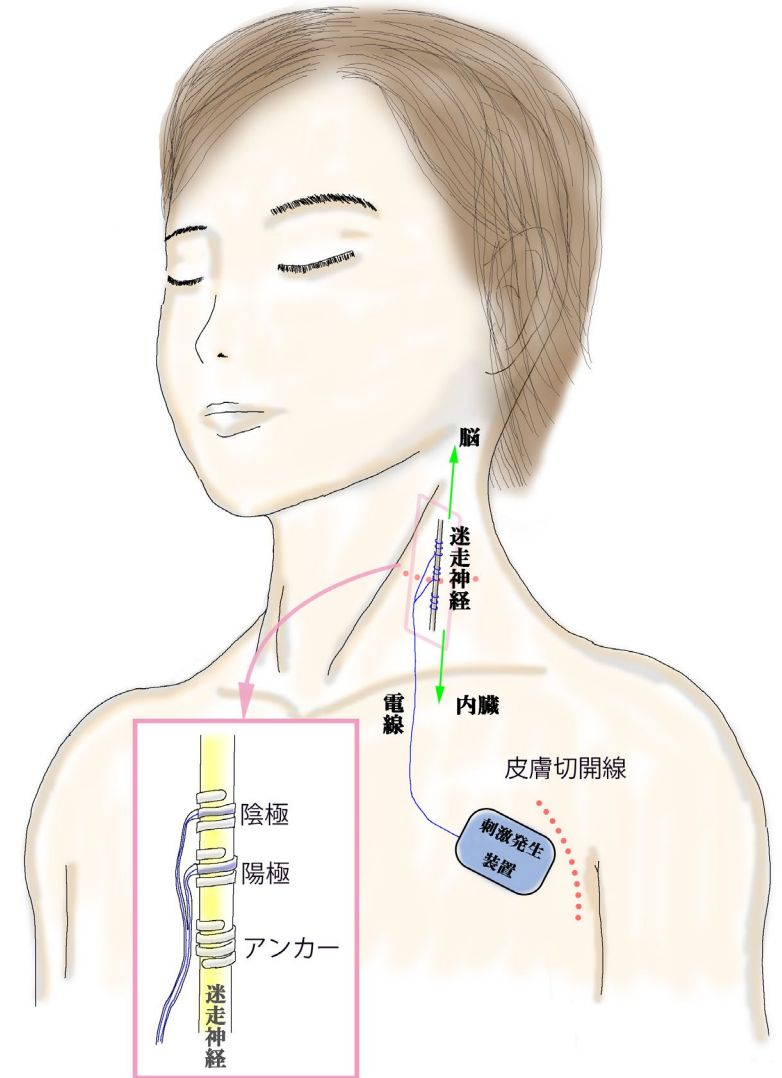




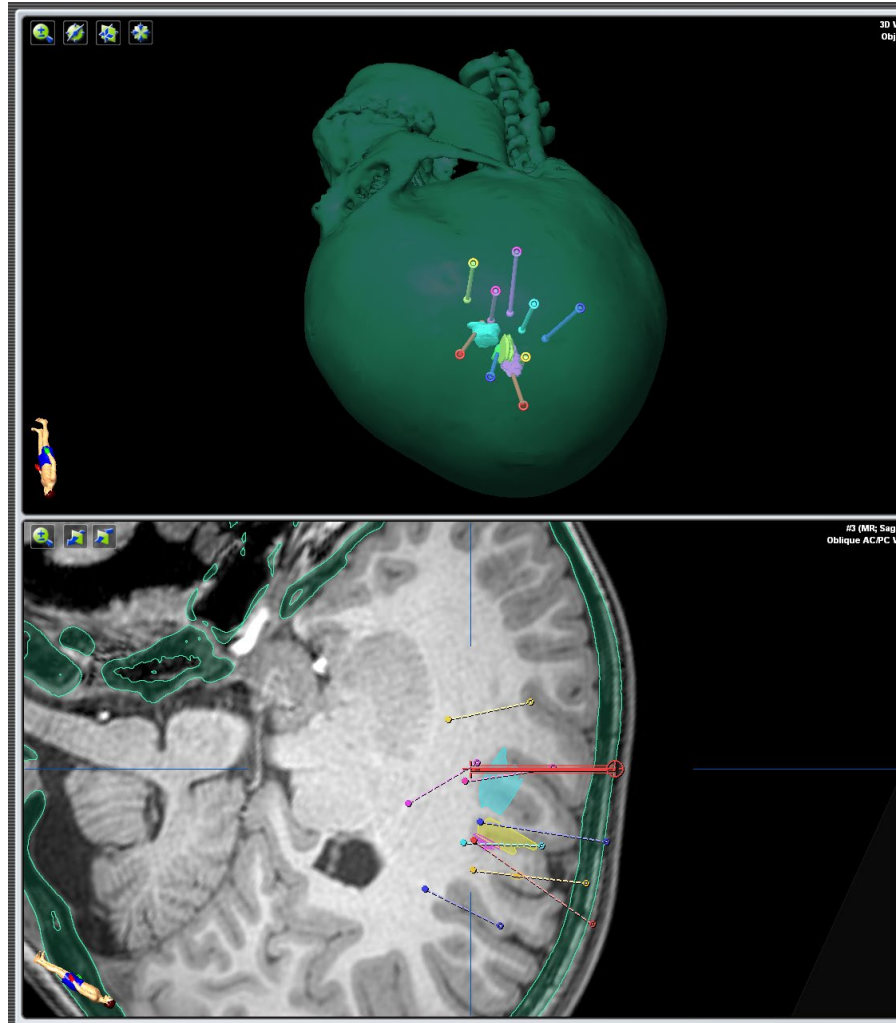
# 迷走神経刺激療法 (Vagus nerve stimulation, VNS)



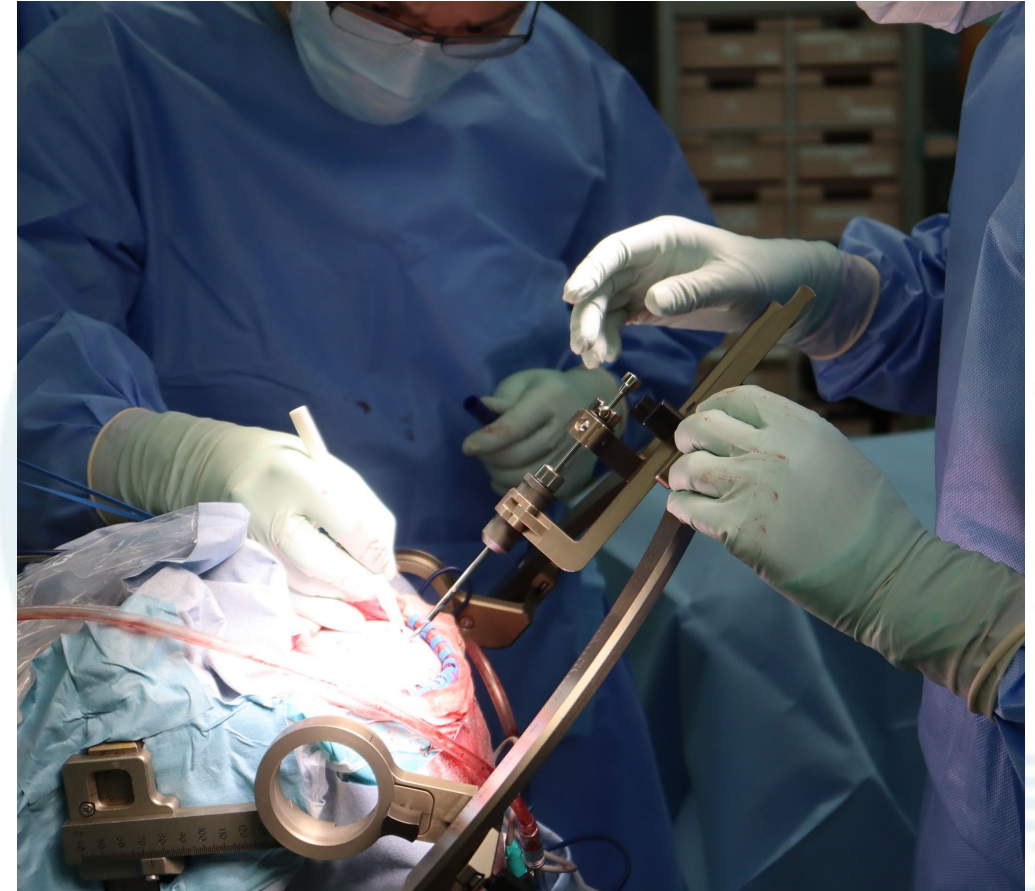- 左頸部の迷走神経に対して留置
- 対象： 開頭手術の適応にならない薬剤抵抗性てんかん
- 効果：
  - 経年的に効果が増す傾向
  - 2年後までに発作が平均50-60%減少
  - 治療開始5年で約60%の患者で発作が半分以下に
  - 無効例が約20%
- 副作用： 刺激中の嘔声や咳、感染など
- 外来で刺激パラメータを調整



# 定位的頭蓋内電極留置術

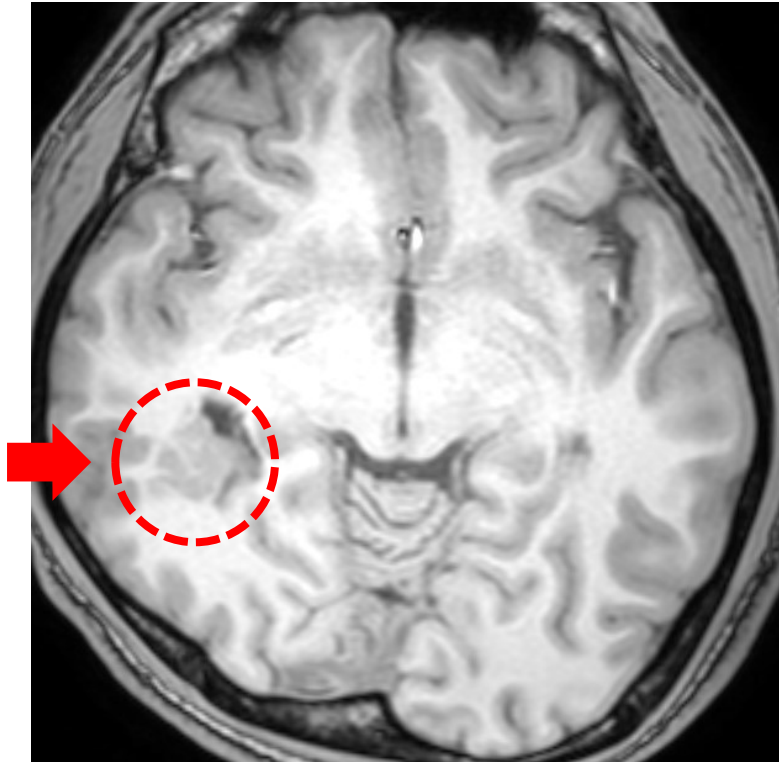


- 事前に精密な計画が必要

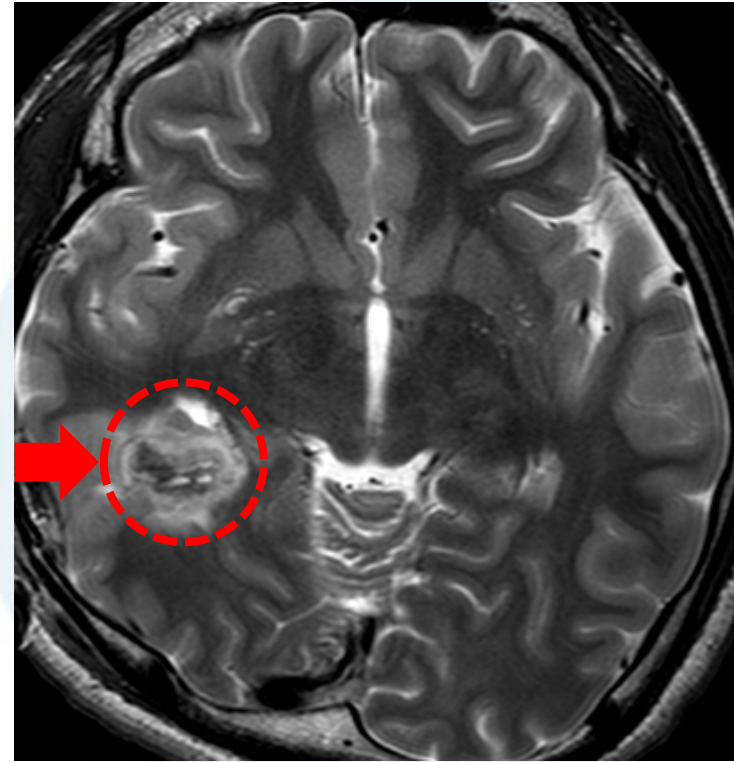


- LEKSELL Frameという器械を使用

# 新しい治療法：定位的焦点凝固術



- 脳深部の病変



- 定位的ラジオ波温熱凝固術

# 新しい治療法：定位的焦点凝固術



2022年6月21日

国立研究開発法人国立精神・神経医療研究センター (NCNP)

公立大学法人横浜市立大学

[印刷用PDF \(1MB\)](#) 

## 脳を切らない新しいてんかん外科治療に期待 ～ラジオ波てんかん焦点温熱凝固術～

国立研究開発法人国立精神・神経医療研究センター (NCNP) 病院脳神経外科の高山裕太郎医師 (現・横浜市立大学附属病院脳神経外科)、岩崎真樹部長らの研究グループは、島弁蓋部てんかんに対する新たな治療法としてラジオ波てんかん焦点温熱凝固術 (RFTC) を提案し、この方法を用いた治療経験を報告しました。

高山・岩崎らのグループが提案したRFTCは、脳を切除せずに専用の針 (プローベ) を目的の脳領域へ向けて正確に刺入し熱凝固することで治療を行います。そのため従来の開頭手術 (てんかん焦点切除術) に比べて、患者さんの身体的負担が大きく軽減されることが期待されます。

本研究では、定位的頭蓋内脳波記録 (SEEG) で得られた診断結果をもとに、てんかん焦点として疑われる領域全体を標的に治療を行いました。この方法は、Volume-based RFTCと呼ばれ、高い治療効果が期待されています。Volume-based RFTCによって島回のような複雑な形状の脳に対しても柔軟に治療できることが明らかになりました。Volume-based RFTCは、今まで治療が難しいとされてきた島弁蓋部てんかんに対する有効な治療選択肢として期待されます。

本研究成果は日本時間2022年6月14日 13時 (米国東部夏時間6月14日0時) に、Operative Neurosurgery誌オンライン版に掲載されました。